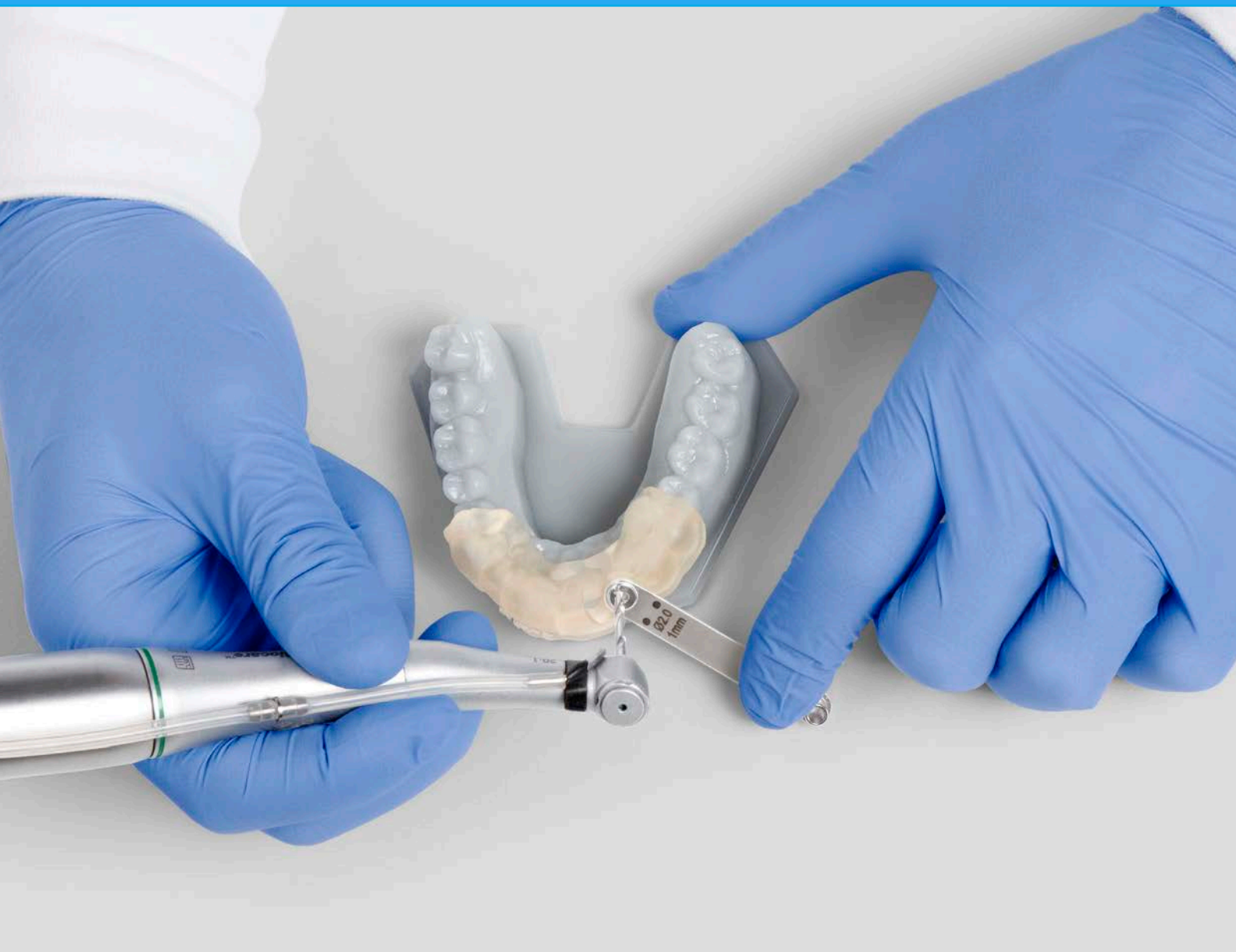

WHITE PAPER DI FORMLABS:

# Implantologia digitale con stampa 3D per desktop

Dr. med. dent. Daniel Whitley (DDS)

Dr. med. dent. Sompop Bencharit (PhD, DDS, MS, FACP)

[formlabs.com/](http://formlabs.com/)

**formlabs** 



## Sommario

Sintesi . . . . .	2
Gli autori. . . . .	3
Introduzione. . . . .	4
Studio dell'Accuratezza . . . . .	6
Caso clinico . . . . .	7
Discussione . . . . .	13
Conclusione. . . . .	15
Riferimenti bibliografici . . . . .	16

# Sintesi

La pianificazione di impianti tramite computer e la chirurgia guidata forniscono un'elevata precisione di posizionamento dell'impianto endo-osseo e offrono risultati più prevedibili rispetto all'implantologia non guidata. Tuttavia, a causa dell'elevato costo dei metodi attualmente in commercio per creare dime chirurgiche, solo un numero limitato di medici ricorre alla chirurgia guidata. Si è valutata l'idoneità del protocollo per l'utilizzo di dime realizzate mediante tecnologia CAD/CAM e stampate con resina biocompatibile su una stampante desktop 3D a basso costo. La valutazione ha richiesto l'impiego di resina Dental SG di Formlabs e della stampante 3D Form 2 di Formlabs con tecnologia stereolitografica. È stato condotto un test clinico per l'impiego di questo protocollo. Ne è emerso che la deviazione tra la posizione dell'impianto inizialmente progettata e quella finale è clinicamente insignificante e decisamente entro i valori medi di precisione di soluzioni di stampa 3D attualmente impiegate nel campo odontoiatrico. Questi risultati suggeriscono che le dime chirurgiche possono essere stampate con precisione sulla stampante Form 2 e che possono essere impiegate per l'accurato posizionamento degli impianti dentali con risultati clinici accettabili.

## Gli autori

**Daniel Whitley, DDS** ha completato i suoi studi odontoiatrici presso la North Carolina University a Chapel Hill dopo aver conseguito la laurea in Biologia presso la North Carolina State University. Fa parte dell'American Dental Association, Academy of General Dentistry, North Carolina Dental Society, 5th District Dental Society e del comitato esecutivo dell'East Central Dental Society. È membro dell'ICOI e si focalizza su specifiche aree di interesse professionale, quali l'impiego della tecnologia CAD/ CAM e l'odontoiatria digitale e relative applicazioni per migliorare i servizi forniti ai pazienti. Pratica la propria professione nel suo studio dentistico a Greenville in North Carolina, Stati Uniti.

**Dr. Sompop Bencharit, PhD, DDS, MS, FACP** ha ottenuto la certificazione professionale dall'American Board of Prosthodontics ed è un membro dell'American College of Prosthodontists. È tra un esiguo gruppo di scienziati praticanti ad essere in possesso della specializzazione odontoiatrica validata dall'Ordine dei Medici Odontoiatri e di un dottorato di ricerca scientifica. Il Dottor Bencharit è un Biologo strutturale specializzato nella cristallografia a raggi X. I suoi interessi di ricerca nel campo della Biologia strutturale si focalizzano sulle applicazioni di questa branca nelle patologie umane e, in particolare, sul ruolo delle proteine trasportatrici coinvolte nello

sviluppo vascolare e osseo, oltre che sul proteoma salivare e sulla microbiomica correlati a specifiche patologie. È membro del consiglio editoriale e revisore per numerose riviste scientifiche e odontoiatriche internazionali, in particolare, ricopre il ruolo di Revisore accademico per la rivista PLOS ONE e quello di Membro del Consiglio Editoriale per Scientific Reports.

*Gli autori del manuale intendono sottolineare l'importante contributo di Gideon Balloch, Meghan Maupin, Eric Arndt, PhD, e Timur Senguen, PhD, a questo white paper. Fotografie di Rob Chron.*

## Introduzione

L'uso corretto delle dime chirurgiche può migliorare gli esiti clinici nell'implantologia, facilitando la pianificazione preoperatoria dettagliata e l'accurato posizionamento dei corpi implantari. Il disegno protesico definitivo può essere utilizzato durante la pianificazione prechirurgica per determinare la posizione appropriata dell'impianto osteointegrato, utilizzando la tomografia computerizzata a fascio conico (CBCT) per valutare la topografia ossea e identificare le strutture vitali<sup>1</sup>. L'impiego della dima può aiutare il medico a prendere le appropriate decisioni perioperatoria e ridurre i tempi intraoperatori<sup>2</sup>.

Inoltre, l'uso della dima migliora di gran lunga il posizionamento dell'impianto rispetto alle tecniche a mano libera<sup>3</sup>. Nell'implantologia eseguita a mano libera, la deviazione tra la posizione inizialmente programmata e quella effettiva varia in media tra 2 e 2,5 mm, toccando punte che possono arrivare fino a 8 mm<sup>4</sup>. Anche nel caso[ della maggior parte dei chirurghi esperti, gli studi dimostrano che la posizione finale dell'impianto subisce modifiche rispetto a quella finale nella maggior parte degli interventi eseguiti a mano libera<sup>5</sup>. L'uso della dima, pertanto, può aiutare a prevenire una serie di risultati indesiderabili, da danni iatrogeni ad esiti estetici inaccettabili<sup>6</sup>.

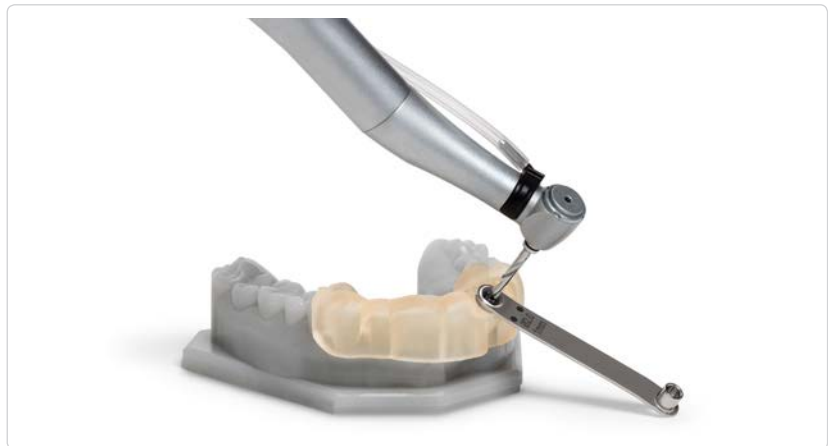Pertanto, sono state sviluppate diverse guide per dirigere l'osteotomia e posizionare il corpo dell'impianto dove desiderato<sup>7</sup>. Le guide sono disponibili in tre tipologie: (i) non limitative, (ii) parzialmente limitative, e (iii) interamente limitative.

## TIPI DI GUIDE CHIRURGICHE

Le guide **non limitative** sono quelle meno accurate, in quanto forniscono al chirurgo un'idea generale della posizione protesica desiderata, senza tuttavia limitare l'angolazione o la profondità del trapano.

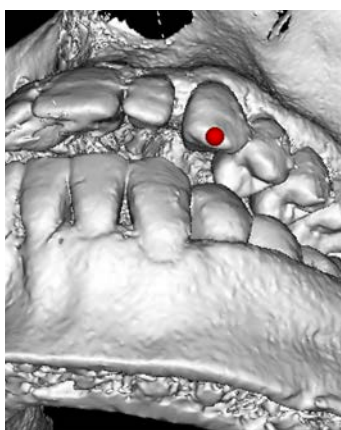
Le guide **parzialmente limitative** contribuiscono ad una realizzazione di qualità leggermente superiore, in quanto guidano la fresa pilota, anche se comportano l'utilizzo di altri trapani a mano libera sulla base dell'osteotomia iniziale.

**Fig. 1: Le guide chirurgiche CAD/CAM** limitano completamente l'angolazione e la profondità del trapano, e sono progettate utilizzando i dati scansionati del CBCT del paziente e quelli di scansione ottica intraorale prodotti dal software di pianificazione implantare.

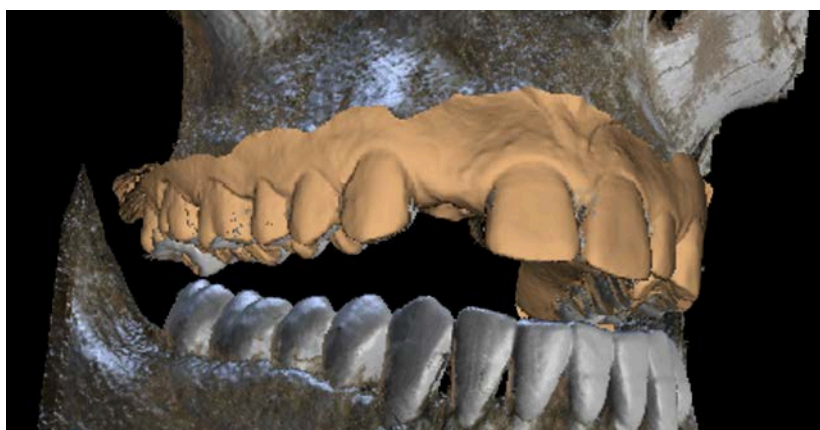

Le guide **interamente limitative** limitano completamente tutte le angolazioni e le profondità del trapano e, di conseguenza, si considerano tra le più precise esistenti sul mercato. Tra le guide interamente limitative si annoverano quelle basate su modelli e quelle prodotte dal software CAD/CAM. Le **dime derivate da modelli** sono realizzate tramite l'impiego di radiografie periapicali e di sondaggio transcrevicolare, utilizzando tradizionali tecniche analogiche quali la termoformatura plastica su modelli fisici<sup>7</sup>.

Le Guide **CAD/CAM** sono realizzate sulla base dei dati CBCT del paziente e su un modello della protesi finale<sup>7</sup>. Le scansioni ottiche accurate della dentatura del paziente possono essere incorporate dopo la pianificazione del trattamento implantare.



**Fig. 2:** La combinazione dei dati del CBCT e della scansione ottica intraorale permette una pianificazione preoperatoria dettagliata e accurata.



### I VANTAGGI OFFERTI DALLE DIME CAD/CAM

E' stato dimostrato che le guide CAD/CAM sono in grado di fornire un ottimo livello di precisione nel posizionamento dell'impianto dentale, decisamente migliore sia delle tecniche a mano libera che di quelle che si affidano alle guide derivate da modelli. Queste ultime hanno evidenziato una deviazione media di 1,5 mm tra la posizione dell'impianto in fase di programmazione e quella effettiva, e una deviazione media di 8° sull'angolazione programmata rispetto a quella effettiva<sup>2</sup>. A paragone, l'impiego di guide CAD/CAM permette di ottenere risultati in cui la deviazione relativa al posizionamento si attesta consistentemente intorno ad 1 mm e quella dell'angolazione intorno ai 5°<sup>4</sup>. È stato dimostrato che è possibile ottenere il posizionamento dell'impianto con una deviazione di 0,1 mm<sup>7</sup>.

Inoltre, l'uso dei dati CBCT del paziente nel software avanzato di pianificazione chirurgica implantare può ridurre la durata dell'intervento e migliorare i risultati, grazie ad un'adeguata pianificazione preoperatoria durante il processo di realizzazione della dima. Questo, a sua volta, porta a procedure meno invasive e al raggiungimento di risultati ottimali<sup>1</sup>. Inoltre, viene a ridursi anche la durata del processo decisionale intraoperatorio, il che consente di condurre interventi più facili e veloci. Tra gli altri benefici vi sono anche la conservazione delle strutture anatomiche e un esame approfondito delle strutture vitali e della topografia ossea. Per finire, i chirurghi odontoiatri possono effettuare interventi implantologici con maggiore fiducia.

Nonostante i notevoli vantaggi associati all'utilizzo di guide CAD/CAM, i tassi di utilizzo rimangono bassi. L'elevato costo dei sistemi additivi di produzione ha limitato l'uso della tecnologia di stampa 3D a grandi laboratori odontotecnici commerciali<sup>7,8</sup>.

La nostra intenzione è dimostrare che un sistema di stampa 3D per desktop sia essere in grado di (i) stampare guide chirurgiche con precisione e (ii) ottenere risultati clinici accettabili. Per la nostra valutazione abbiamo utilizzato uno specifico caso clinico che ha coinvolto l'utilizzo della stampante 3D Form 2 e della resina fotopolimerica biocompatibile Formlabs Dental SG.


## Studio dell'Accuratezza

### PRECISIONE DI STAMPA DEI MODELLI 3D

± 50 micron

± 100 micron

± 200 micron



Le dime chirurgiche CAD/CAM devono avere tolleranze dimensionali specifiche per poter essere impiegate nel campo clinico. Sempre assumendo che il modello di guida chirurgica sia ben progettato, si ritiene attualmente che, quando il modello è mandato in stampa, la guida chirurgica sarà in grado di incastrarsi perfettamente ai denti o alle gengive edentule del paziente se l'80% della sua superficie occlusale e degli infissi chirurgici rientrano in valori pari a  $\pm 100$  micron del modello progettato. Ci siamo prefissi di verificare se questo traguardo sia realizzabile con l'utilizzo di resina Dental SG sulla stampante Form 2, prima della convalida quantitativa nel corso dello studio clinico.

Nel tentativo di verificare che le guide chirurgiche stampate sulla Form 2 con resina Dental SG soddisfino o superino questi standard, abbiamo stampato diverse volte e su molteplici stampanti un set di 6 guide chirurgiche (4 dime complete dell'arcata e 2 dime di un quadrante dell'arcata). Abbiamo quindi ricavato un totale di 84 guide chirurgiche che, una volta pulite, post-curate e rimosse dal supporto sono state digitalizzate con l'impiego di uno scanner ortodontico 3Shape D900.

Una volta scannerizzato, ciascun modello è stato paragonato al file STL corrispondente, ed è stata prodotta una tabella comparativa con l'impiego dall'analizzatore Convince Analyzer (3Shape). Sono state riportate solo le zone occlusali e lo strumentario chirurgico per assicurarsi che solo le porzioni rilevanti delle dime chirurgiche fossero usate per questi calcoli.

In media, circa il 93% delle superfici occlusali e delle caratteristiche chirurgiche sono rientrate nella fascia di tolleranza desiderata di  $\pm 100$  micron, che supera decisamente gli standard desiderati. Quando si include la deviazione standard di queste misurazioni ( $\pm 5\%$ ), l'intervallo di 2 della distribuzione prevede che circa il 95% delle dime chirurgiche prodotte in questo modo rientri nell'intervallo di tolleranza di  $\pm 100$  micron. Questi risultati suggeriscono che l'utilizzo di una stampante Form 2 con resina Dental SG e l'impiego di una tecnica di finitura corretta produrrà guide chirurgiche utilizzabili sostanzialmente ad ogni tentativo.

# Caso clinico

Per valutare empiricamente se questo livello di precisione di stampa permetta di raggiungere risultati clinici accettabili, ci siamo occupati di un caso clinico.

## STORIA ED ESAME CLINICO

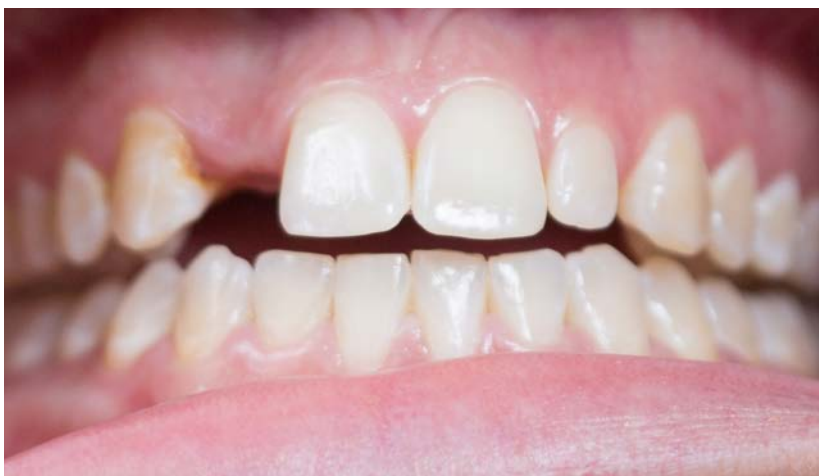Una paziente di 26 anni si è presentata per una visita dichiarando: “Vorrei trovare una soluzione permanente per sostituire il mio dente mancante e per sistemare il piccolo dente sull’altro lato”. Alla paziente mancava il dente #7 per via di una condizione congenita. Inoltre, presentava una discrepanza dell’indice di Bolton sul dente #10. La paziente si era precedentemente sottoposta a trattamento ortodontico a seguito del quale portava un apparecchio contenitivo fisso sui denti #8 e #9 con lo scopo di preservare spazio sufficiente nel sito #7 per un intervento implantologico, oltre che un’altro apparecchio di tipo Haley con un ponte sul sito #7 quale soluzione temporanea per la mancanza del dente. Con l’approvazione della paziente, il nostro piano di trattamento includeva un impianto nel sito #7, una faccetta dentale sul #10, composito ML sul #6, e composito DL sul #8. Abbiamo deciso di procedere prima con l’intervento implantologico, e curare le carie in un secondo momento, durante il processo di osteointegrazione dell’impianto.

## PRETRATTAMENTO: PROGETTAZIONE DEL SORRISO, PRESA DELL’IMPRONTA ED ESAME RADIOGRAFICO

Utilizzando tecniche di progettazione del sorriso, abbiamo determinato le dimensioni ideali per gli incisivi laterali della paziente, e completato una ceratura diagnostica. Abbiamo quindi effettuato una scansione CBCT preoperatoria con lo scanner Sirona Orthophos XG 3D (Sirona Dental, Bensheim, Germania). Le mascelle della paziente sono state posizionate in modo che avessero circa 3-4 mm di separazione tra le superfici occlusali mascellari e mandibolari, minimizzando in questo modo i possibili effetti di dispersione dai trattamenti precedenti.

### Fig. 3: Esame pre-operatorio

La paziente desiderava ricorrere ad un intervento implantologico per trovare una soluzione permanente alla mancanza congenita del dente #7.

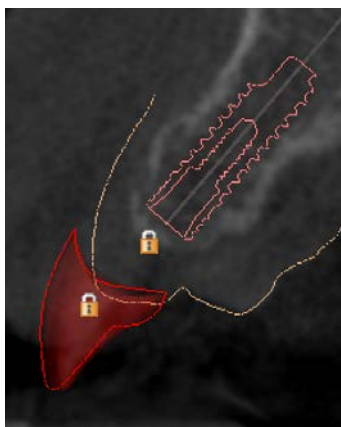




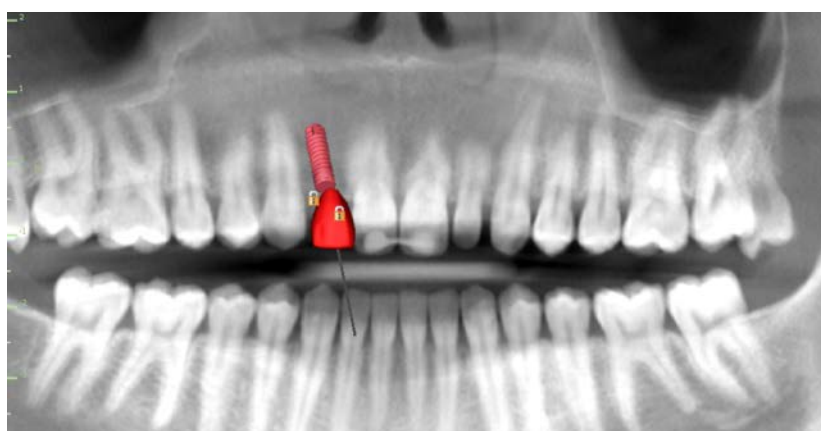
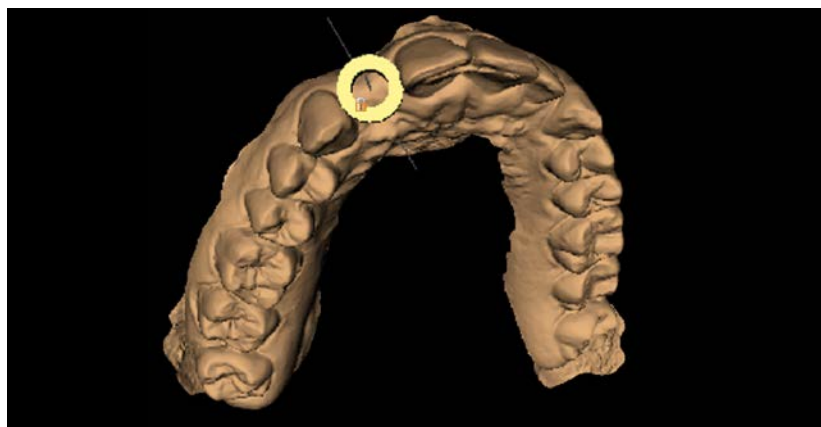
Le scansioni CBCT sono state esaminate nel software di pianificazione chirurgica implantare Blue Sky Bio, rivelando una cresta di spessore osseo minima di circa 5 - 6 mm. Senza una guida per il trapano, sarebbe stato particolarmente difficile completare una procedura senza il bisogno di realizzare un innesto osseo. Al contrario, l'impiego di una guida per il trapano stampata in 3D ed estremamente accurata ci ha permesso di portare a termine questa procedura in maniera prevedibile.

#### INTEGRAZIONE DEI DATI ANATOMICI, DETERMINAZIONE DELLA POSIZIONE DELL'IMPIANTO & PROGETTAZIONE DELLA DIMA CHIRURGICA

Abbiamo creato un impianto virtuale che simulasse le dimensioni di un impianto Zimmer Eztetic (Zimmer Eztetic 3,1 mm x 11,5 mm, Zimmer Biomet dentale, Palm Beach Gardens, FL), oltre che un dente virtuale che simulasse le dimensioni del modello wax-up. Abbiamo selezionato la linea Eztetic di Zimmer Biomet Dental per conservare la massima quantità di osso facciale in prossimità della cresta sottile e per evitare la necessità di dover ricorrere ad un innesto osseo invasivo e costoso, ottenendo, allo stesso tempo, un risultato estetico ottimale.



**Fig. 4:** La valutazione della scansione CBCT nel software di pianificazione degli impianti ha rivelato la presenza di una cresta avente un spessore osseo minimo di ~ 5 - 6 mm nel punto più sottile. Senza una guida per il trapano, sarebbe stato particolarmente difficile completare una procedura senza il bisogno di realizzare un innesto osseo.



Sopra: preparazione dell'angolazione del trapano e posizionamento della guida durante la fase di progettazione della dima chirurgica. Sotto: Visualizzazione finale del posizionamento dell'impianto sovrapposto ai dati CBCT del paziente.

Abbiamo programmato il trattamento con il supporto dei dati anatomici della paziente, dell'impianto virtuale e del restauro virtuale complessivamente integrati nel software di pianificazione del trattamento implantare. L'impianto virtuale è stato collocato in una posizione ideale in relazione al modello wax-up e al dente virtuale #7. Abbiamo realizzato una guida sestante data la possibilità di raggiungere una stabilità ottimale utilizzando la faccia mesiale e distale dell'area edentula. La guida è stata progettata utilizzando parametri che coincidono le punte da trapano di 22 mm del Kit di trattamento guidato di Zimmer.

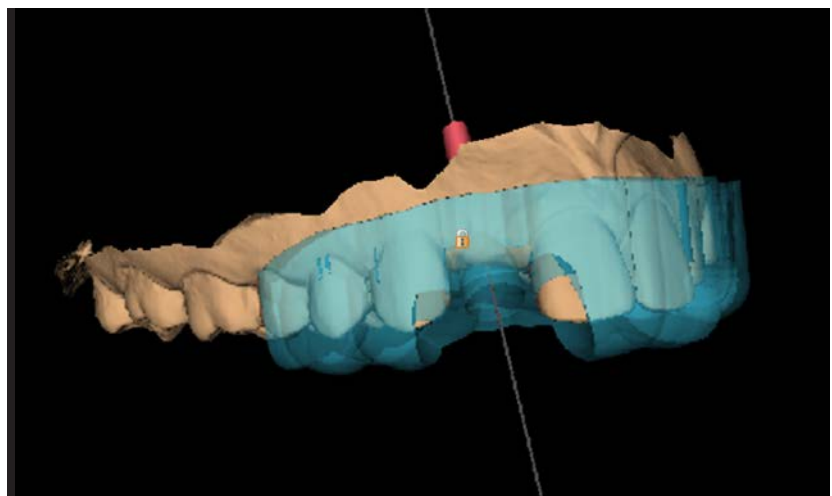
La dentatura è stata otticamente scansionata con il Cerec OmniCam (Sirona Dental, Bensheim, Germania). I file ottenuti sono stati successivamente convertiti in formato STL da un laboratorio locale, e resi pertanto idonei all'integrazione nel software (Sky Blue Plan 3; Blue Sky Bio, Grayslake, IL, USA).

Il file STL con la migliore risoluzione è stato esportato dal software Blue Sky Bio, l'unica attività che ha richiesto il pagamento di un onere aggiuntivo. Si tratta di un costo compreso tra \$ 11 e \$ 20, a seconda del volume d'acquisto dell'utente. Altri software per la pianificazione dell'impianto hanno diverse strutture tariffarie.

#### **PRODUZIONE DELLA DIMA, ASSEMBLAGGIO E STERILIZZAZIONE**

Il file STL per la dima chirurgica è stato importato su PreFor, il software gratuito di Formlabs utilizzato per la preparazione di modelli per stampa 3D. La guida è stata orientata nel software per ridurre al minimo le forze di peeling trasversali durante la stampa, consentendo quindi il drenaggio della resina in eccesso.

Abbiamo aggiunto dei punti di supporto esclusivamente per le superfici non occlusali, in modo da ottenere una perfetta calzatura della dima chirurgica. I punti di supporto sono stati esaminati attentamente e rimossi manualmente dalle superfici forate della dima per facilitare una post-elaborazione agevole



*Modello della dima finale prima dell'esportazione del modello.*

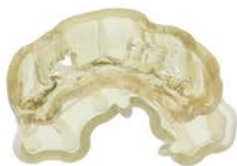
e l'inserimento del manicotto del trapano in metallo. Il volume della resina utilizzata era di 10,49 ml. Il file completo è stato poi inviato sul Form 2 e stampato utilizzando la resina dentale SG di Formlabs.

Dopo la stampa, la dima è stata rimossa dalla piattaforma di costruzione e sciacquata due volte in una miscela contenente il 91% di alcol isopropilico per un totale di 20 minuti, lasciata asciugare all'aria e successivamente sottoposta a trattamento in una camera appositamente designata. Dopo aver rimosso i supporti, abbiamo inserito un tubo in acciaio inossidabile coincidente con le chiavi misura A di Zimmer all'interno dei fori di resina per completare la costruzione della dima.

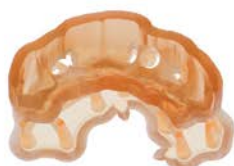Infine, dopo aver messo la guida in un involucro, l'abbiamo sterilizzata mediante autoclave, preparandola quindi per la procedura.

**Fig. 5: La guida chirurgica**

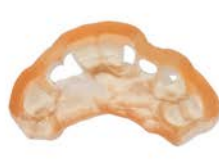è stata stampata con resina dentale SG sul Form 2, sciacquata in IUPAC, trattata, assemblata con un manicotto in metallo e sterilizzata prima dell'uso intraoperatorio.



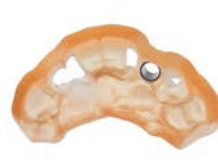STAMPATO



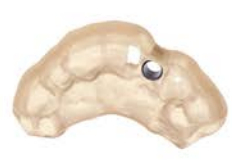DOPO IL TRATTAMENTO



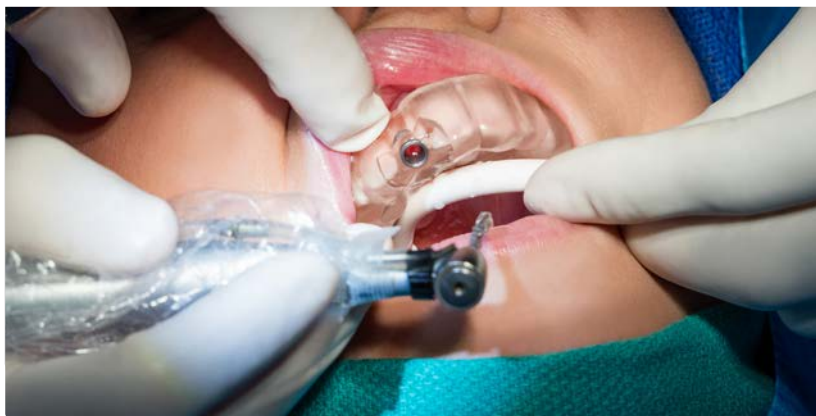FINITO



ASSEMBLATO



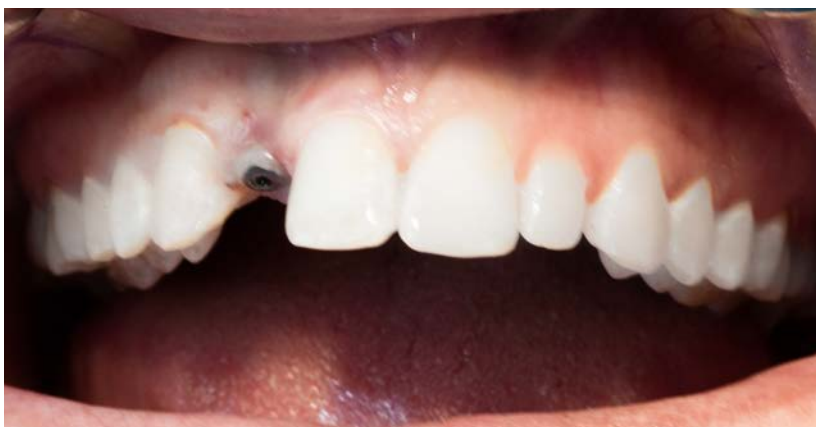STERILIZZATO



### PROCEDURA CLINICA

La paziente è stata sottoposta a regime farmacologico con 500 mg di Azitromicina a partire dal giorno prima dell'intervento e continuando per tre giorni ad esso successivi. Il giorno dell'intervento chirurgico, la paziente ha eseguito un risciacquo pre-operatorio a base di Clorexidina Digluconato al 0,12% per 1 minuto, ed è stata poi coperta come da protocollo per procedura implantare. 1 carpula di Septocaina al 4% 1:100k EPI e 1 carpula di Lidocaina al 2% 1:50k EPI sono state iniettate nella zona #7 sulla gengiva esterna e nel palato. La dima è stata testata nella bocca della paziente per garantire una corretta calzatura e stabilità, e il tessuto è stato perforato nel luogo designato sulla base del tubo di guida. Abbiamo utilizzato una chiave A di Zimmer congiuntamente ad un trapano di 2,85 mm x 22 mm con abbondante irrigazione (9% di cloruro di sodio) per eseguire l'osteotomia.

**Fig. 6: La valutazione postoperatoria** ha evidenziato risultati positivi. Una scansione CBCT post-operatoria è stata effettuata per mettere a paragone il posizionamento pianificato e quello effettivo.



Successivamente, abbiamo rimosso la guida e irrigato e ispezionato l'osteotomia per assicurare che non vi fossero finestrate o deiscenze nelle strutture ossee. L'osteotomia era completamente nell'osso, quindi l'impianto è stato installato utilizzando il manipolo con un valore di torsione a 30Ncm. Abbiamo completato il posizionamento con l'impiego della chiave dinamometrica manuale, ottenendo una buona stabilità ad un valore di torsione di circa 35 Ncm. Un'immagine periapicale ha confermato che l'impianto era stato installato completamente nella osteotomia.

Abbiamo creato una corona protesica personalizzata con l'utilizzo di un moncone temporaneo Zimmer e composito bis-acrilico temporaneo. La corona è stata modellata e installata nell'impianto facendo pressione con le dita (~ 15 Ncm). Quindi, abbiamo realizzato una CBCT post-operatoria con Sirona Orthopos XG 3D (Sirona Dental, Bensheim, Germania). Infine, abbiamo tenuto conto del fatto che la paziente portava un apparecchio di tipo Haley con un ponte posizionato sul dente #7. Abbiamo quindi inserito nuovamente l'apparecchio e fatto un intaglio in superficie per ridurre la pressione sul sito implantare. Dopo averle dato le istruzioni post-operatorie la paziente è stata dimessa.

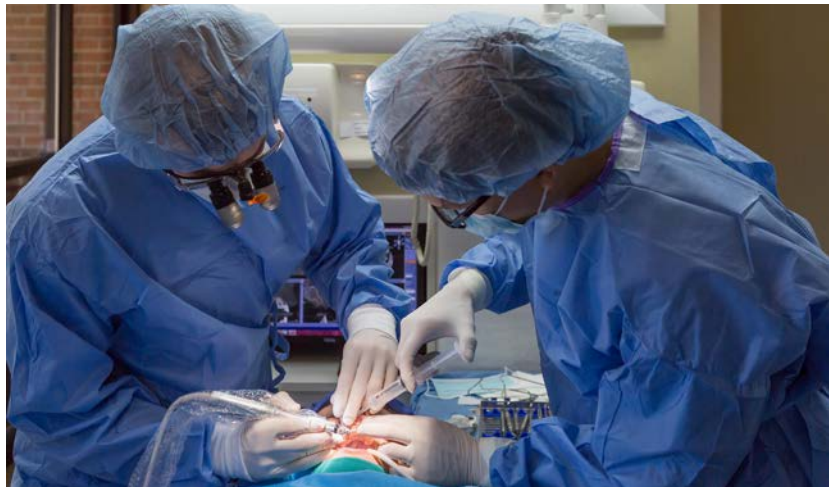

Fig. 7: Il Dr. Whitley e il Dr. Bencharit eseguono l'osteotomia.

## Discussione

Per valutare i risultati clinici della procedura di impianto dentale, abbiamo confrontato il piano prechirurgico con il posizionamento dell'impianto effettivo. A tal fine, abbiamo importato la scansione CBCT post-operatoria nel piano originale prodotto su Blue Sky Bio. La densità della scansione è stata calibrata in modo appropriato per produrre una schermata con l'impianto da un lato e i denti dall'altro. Questo ha poi permesso di sovrapporre le due scansioni delineando i punti comuni sui denti.

Un'analisi della deviazione tra il posizionamento dell'impianto pianificato e di quello finale ha evidenziato un intervento particolarmente preciso. Per effetto della dispersione del metallo nell'immagine CBCT, è risultato difficoltoso determinare l'esatta deviazione. Lo scostamento massimo della posizione dell'impianto nel punto di ingresso è stata quantificata in una misura pari a 0,23 mm (vedi Figura 8). Abbiamo anche quantificato uno scostamento massimo di 2,5° lungo l'asse longitudinale dell'impianto.

Non abbiamo potuto ottenere le misurazioni apicali a causa della distorsione nell'immagine dalla vite di sfiato nel dispositivo e della mancanza della stessa nel cilindro di impianto virtuale.

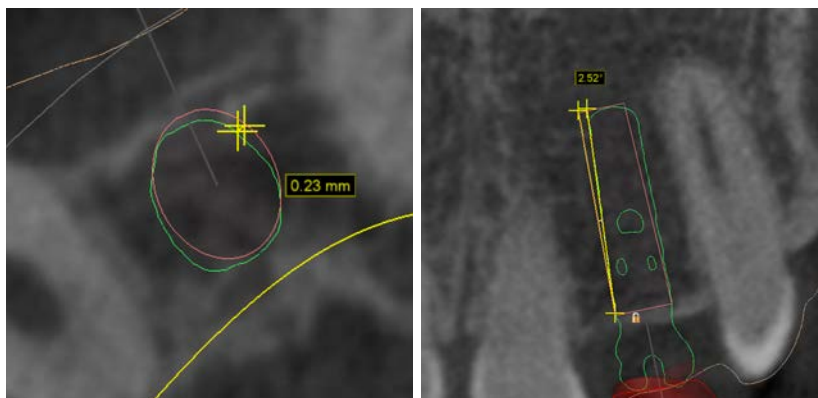


Fig. 8: Posizionamento (a sinistra) e angolazione (a destra) dell'impianto pianificato (rosso) ed effettivo (verde).

La precisione finale del posizionamento dell'impianto è rientrata di gran lunga entro i parametri previsti dalla maggior parte delle sperimentazioni cliniche relative agli interventi chirurgici guidati con la tecnologia CAD/CAM e condotti con sistemi industriali di stampa 3D disponibili<sup>4,9</sup>

#### SCOSTAMENTO MEDIO PIANIFICATO ED EFFETTIVO

TECNICA CHIRURGICA	POSIZIONAMENTO DELL'IMPIANTO (MM)	ANGOLAZIONE DELL'IMPIANTO
Mano libera <sup>5</sup>	2,0 – 2,5	Nessun dato
Guida interamente limitativa prodotta tradizionalmente <sup>2</sup>	1,5	8°
Guida CAD/CAM interamente limitativa <sup>4</sup>	0,9 – 1,0	5°
Guida allo studio	0,23	2,5°

#### Fonti di errore nella produzione di guide chirurgiche CAD/CAM:

- Accuratezza di scansione intraorale
- Accuratezza di scansione CBCT
- Accuratezza del software di pianificazione dell'impianto
- Accuratezza della stampante
- Tolleranze dimensionali della punta del trapano e della bussola guida
- Errore umano
- Movimento del paziente

Per studiare la quantità di errori finali imputabile alla stampante, la dima stampata effettivamente utilizzata nell'intervento è stata paragonata al modello STL della guida chirurgica generata dal software di pianificazione dell'intervento di implantologia. La sovrapposizione del modello previsto e di quello effettivo ha evidenziato che nel foro della dima si ha uno scostamento massimo di 0,1 millimetro. Pertanto, possiamo concludere che da un totale di deviazione massima di 0,23 mm nel posizionamento dell'impianto al punto di ingresso, un massimo di 0,1 mm sono attribuibili alla stampa della guida sul Form 2. Il restante errore è attribuibile alla propagazione di ulteriori fonti di errore.

Fatto più importante, l'accuratezza del posizionamento dell'impianto è sufficientemente alta da non avere significato clinico, e si sono ottenuti buoni risultati clinici per la paziente. Il CBCT postoperatorio ha messo in evidenza la nostra abilità nel mantenere un buono spessore osseo del viso e un'adeguata profondità di posizionamento. Inoltre, l'utilizzazione della guida ha ridotto i tempi di intervento in maniera significativa, eliminando l'avanzamento del lembo, la determinazione dell'angolo del trapano e il riposizionamento del tessuto. Una procedura che normalmente richiede 60 minuti è stata completata in 20 minuti.

## Conclusione

Tradizionalmente, gli alti costi legati alla creazione di dime chirurgiche ne hanno limitato l'impiego. In genere, è necessario esternalizzare la produzione di dime finali a laboratori odontotecnici, ad un costo compreso tra \$250 - \$500 a seconda del laboratorio e della complessità del caso.

Utilizzando il Form 2 e il software gratuito per la pianificazione degli impianti, i risultati dimostrano chiaramente un flusso di lavoro che produce guide chirurgiche accurate ad un costo notevolmente inferiore. Rispetto a sistemi di stampa 3D attualmente preferiti nel settore odontoiatrico e che richiedono costi che si aggirano sui \$ 25,000, il costo di \$ 3,500 del Form 2 diminuisce i costi in maniera notevole. Non solo si fornisce il potenziale per migliorare l'accessibilità alla produzione additiva a laboratori odontoiatrici, ma, per la prima volta, ai laboratori di ogni dimensione.

Le dime chirurgiche possono essere prodotte anche ad un costo variabile estremamente conveniente: nel nostro studio clinico, il costo unitario effettivo di produzione di una guida chirurgica era solo di \$ 29,53.

## COSTI DEI MATERIALI PER LE DIME CHIRURGICHE

ARTICOLO	COSTO
Esportazione della dima dal software di pianificazione dell'impianto	19\$*
Resina dentale SG (11 ml)	4,39\$
Uso del serbatoio per la resina (per costo guida)	0,74\$**
Tubo in acciaio inox (riutilizzabile)	5,40\$
<b>Totale dei costi variabili di produzione della dima</b>	<b>29,53\$</b>

\* Costi di esportazione per ciascuna dima basati sul costo del software Blue Sky Bio, e variano da \$11 a \$20 a seconda dei volumi di acquisto. I costi di esportazione variano in base al software utilizzato.

\*\*Stimato dividendo il costo del serbatoio per la resina (\$59) per 80 guide stampate per ciascun serbatoio di resina

Fatto più importante, questo flusso di lavoro permette di attuare metodi di produzione di dime chirurgiche a basso costo, senza comprometterne la qualità. Il nostro caso clinico ha dimostrato la possibilità di posizionare un impianto finale che rientrano nei parametri realizzabili tramite i sistemi di stampa 3D, con ottimi risultati clinici per la paziente.



## Riferimenti bibliografici

1. Kola MZ, Shah AH, Khalil HS, Rahah AM, Harby NMH, Sabra SA, Raghav D: Surgical templates for dental implant positioning; current knowledge and clinical perspectives. *Niger J Surg* 21(1):1 – 5, 2015
2. Sarment, DP, Sukovic, P, Clinthorne, N. Accuracy of implant placement with a stereolithographic surgical guide. *Int J Oral Maxillofac Implants. Inter J Oral Maxillofacial Implants* 28 M18(4):571 – 577, 2003
3. Greenberg A: Digital technologies for dental implant treatment planning and guided surgery. *Oral Maxillofacial Surg Clin N Am* 27:319 – 340, 2015
4. Nickenig HJ, Eitner S, Rothamel D, Wichmann M, Zoller JE: Possibilities and limitations of implant placement by virtual planning data and surgical guide templates. *International Journal of Computerized Dentistry* 15(1): 9 – 21, 2012
5. Arisan V, Karabuda CZ, Mumcu E, Ozdemir T: Implant positioning errors in freehand and computer-aided placement methods: a single blind clinical comparative study. *Inter J Oral Maxillofacial Implants* 28(1):190 – 204, 2013
6. Greenstein G, Cavallaro J, Romanos G, Tarnow D: Clinical recommendations for avoiding and managing surgical complications associated with implant dentistry: a review. *J Periodontol* 79(8):1317 – 1329, 2008
7. D'Souza KM, Aras MA: Types of implant surgical guides in dentistry: a review. *J Oral Implantology* 38(5):643 – 652, 2012
8. Torabi K, Farjood E, Hamedani S: Rapid prototyping technologies and their applications in prosthodontics, a review of literature. *J Dent Shiraz Univ Med Sci* 16(1):1 – 9, 2015
9. Gallardo Y, Silva-Olivio IRT, Mukai E, Morimoto S, Sesma N, Cordaro L: Accuracy comparison of guided surgery for dental implants according to the tissue of support: a systematic review and meta-analysis. *Clin Oral Implants Research* 0: 1 – 11, 2016